

KATARZYNA JABŁOŃSKA-SUDOŁ^{1,2}, MAGDALENA GÓRA²,
JOANNA GRZEGORCZYK^{2,3}

¹ Uniwersytet Rzeszowski, Instytut Nauk o Zdrowiu, Katedra Fizjoterapii

² CM Medyk Sp. z o.o. Oddział Rehabilitacji Diennej Osób Dorosłych

³ Uniwersytet Rzeszowski, Instytut Nauk Medycznych, Pracownia Rehabilitacji

15. Trudności w rehabilitacji pacjentki po złamaniu typu pilon – studium przypadku

*Difficulties during rehabilitation of a patient with
a pilon fracture – a case study*

Streszczenie

Wprowadzenie: Złamanie typu pilon to wieloodłamowe, śródstawowe złamanie kości piszczelowej, strzałkowej i skokowej, które wymaga leczenia prowadzonego przez doświadczony zespół. **Materiał i metody:** 63-letnia pacjentka, która doznała złamania typu pilon, była leczona operacyjnie, a następnie rehabilitowana z dużymi utrudnieniami z powodu infekcji i martwicy tkanek. Do oceny postępów rehabilitacji wykorzystano: test dwóch wag, pomiar zakresu ruchu zajętego stawu, skalę bólu VAS, ocenę sposobu przemieszania się i jakościową ocenę chodu, skalę jakości życia SF-36, skalę VAS w odniesieniu do lęku. **Wyniki:** Wielokrotne nawroty procesu zapalnego oraz zakaz obciążania i ćwiczeń kończyny po etapowym usuwaniu instrumentarium i przeszczepach skóry doprowadzały do nasilania się dolegliwości bólowych i okresowych regresji efektów rehabilitacji, włącznie z powrotem do wózka inwalidzkiego. Jednorazowe zastosowanie terapii mięśniowo-powięziowej znacząco i niespodziewanie nasiliło proces zapalny i ograniczyło czasowo możliwości chodzenia. Obecnie chora porusza się o dwóch kulach łokciowych, na krótkich dystansach bez kul, stopa jest ustawiona końsko, zakres ruchu w stawie skokowym nie uległ zmianie i jest nadal śladowy. **Wnioski:** Liczne powikłania po złamaniu stawu skokowego typu pilon w znacznym stopniu utrudniają postęp rehabilitacji. Fizjoterapia powinna być dobierana bardzo ostrożnie i indywidualnie ze stopniowo dozowanym obciążaniem, gdyż zbyt intensywne jej prowadzenie może przyczynić się do pogorszenia i zmuszać do czasowego odroczenia rehabilitacji.

Słowa kluczowe: złamanie typu pilon, rehabilitacja, zakażenia tkanek miękkich

Abstract

Introduction: A pilon fracture is a multi-fragmentation, intra-articular fracture of the tibia, fibula and talus bones. Treatment of this kind of fracture requires well qualified and experienced specialists. **Material and methods:** A 63-year-old patient who suffered a pilon fracture was treated surgically and then rehabilitated. There were many significant difficulties during the rehabilitation due to infection and tissue necrosis. The following methods were used to assess the progress of rehabilitation: a two-weight

test, measurement of the ROM of the affected joint, the VAS pain scale, assessment of the manner of movement and qualitative assessment of gait, the SF-36 quality of life scale, and the VAS scale in relation to anxiety. **Results:** Multiple recurrences of the inflammatory process as well as the prohibition of straining and exercising the limb after the gradual removal of instruments and skin grafts operations led to an increase in pain and periodic regression of rehabilitation effects, including return to a wheelchair. One-time use of myofascial therapy significantly and unexpectedly intensified the inflammatory process and temporarily limited the ability of walking. Currently, the patient moves with two elbow crutches, for short distances without crutches, the foot is positioned in a plantar flexion, the range of motion in the ankle joint has not changed and is still insignificant. **Conclusions:** Numerous complications after the pilon fracture significantly impede the progress of rehabilitation. Physiotherapy should be applied very carefully and individually with a gradually dosed load. If it is carried out too intensively, it may cause the patient's condition worsening or postpone rehabilitation progress.

Keywords: Pilon fractures, rehabilitation, soft tissue infections

Wprowadzenie

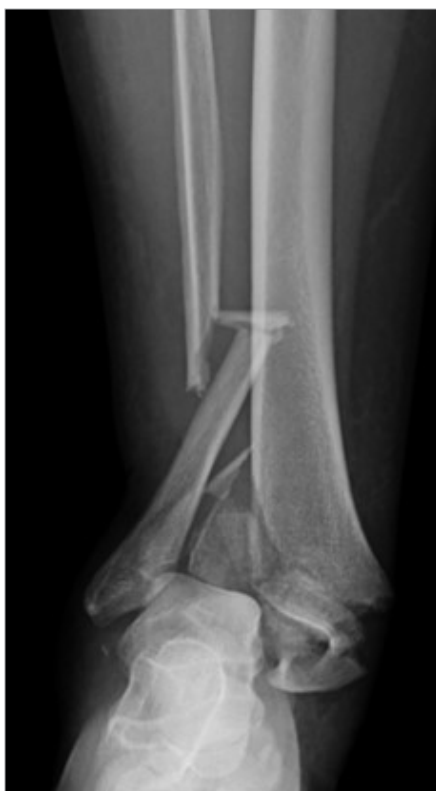Złamanie typu pilon jest kompresyjnym wieloodłamowym uszkodzeniem nośnej powierzchni stawu skokowego, przede wszystkim chrząstki stawowej stawu skokowo-goleniowego oraz poważnym uszkodzeniem tkanek miękkich. W tym typie złamań udział biorą głównie dwie siły: kompresja osiowa oraz rotacja. Im większy jest komponent kompresji, tym bardziej skomplikowane i wieloodłamowe jest złamanie. Jeśli podczas urazu większy jest komponent rotacji, powstaje złamanie o mniejszym rozfragmentowaniu, z lepszym rokowaniem [1, 2]. Urazy tego rodzaju powstają najczęściej po upadku z wysokości, po wypadkach komunikacyjnych, głównie motocyklowych oraz przez bezpośrednie zmiżdżenie kości piszczelowej ciężarem i należą do najcięższych złamań kończyny dolnej.

Leczenie złamań typu pilon jest procesem wieloetapowym, dla którego istnieją pewne algorytmy postępowania. Jednak mnogie powikłania pojawiające się podczas leczenia operacyjnego zmuszają operujących do modyfikacji planów leczenia i szukania niestandardowych, dostosowanych do pacjenta rozwiązań operacyjnych [3]. Nie ma zatem jednego, wyselekcjonowanego standardu leczenia operacyjnego złamań typu pilon, choć większość autorów podaje, że sukces w leczeniu wymaga anatomicznego odtworzenia powierzchni stawowej piszczeli, stabilnej osteosyntezy i wczesnej rehabilitacji oraz dużego doświadczenia i znajomości nowoczesnych metod operacyjnych [2, 4, 5]. Ze względu na częste jatrogenne powikłania zalecana jest duża ostrożność w podejmowaniu decyzji o sposobie leczenia operacyjnego oraz doboru rehabilitacji, aby uzyskać lepszy efekt kliniczny po leczeniu [6].

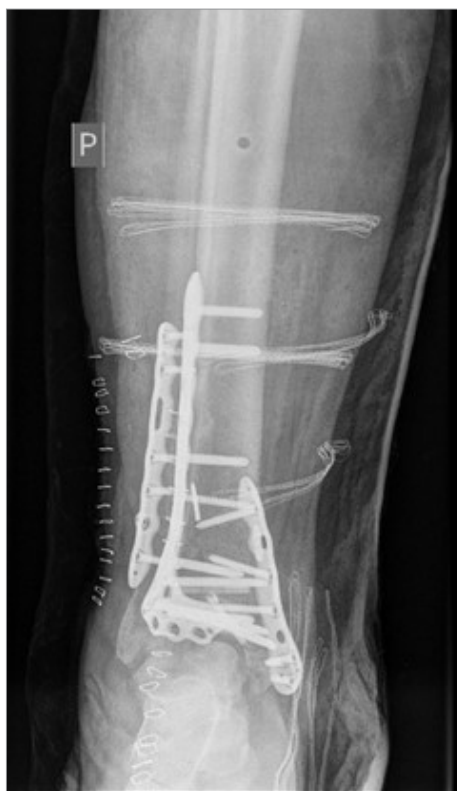Celem niniejszego artykułu jest przedstawienie trudności w wieloetapowej rehabilitacji wynikające z powikłań tkanek miękkich oraz krytyczna analiza stosowanych metod rehabilitacji.

Materiały i metoda

Pacjentka (63 lata), we wrześniu 2020 r. po upadku z drabiny (z wysokości około trzech metrów) doznała przestawowego, wielofragmentowego złamania nasady dalszej kości piszczelowej z ubytkiem powierzchni stawowej i zwinięciem stawu skokowego, złamania trzonu kości strzałkowej i uszkodzenia więzozrostu piszczelowo-strzałkowego, złamania kości klinowatej bocznej, sześcienniej, łódkowatej oraz guzowatości V kości śródstopia prawego (ryc. 1). Po przyjęciu na oddział ortopedyczny wykonano dwuetapowe leczenie operacyjne: (1) stabilizację zewnętrzną ze stabilizatorem Synthes do czasu wyjaśnienia problemów skóry, (2) po dwóch tygodniach usunięto stabilizator zewnętrzny i wykonano otwartą repozycję złamań strzałki, piszczeli, uzupełniono ubytek kości piszczeli przeszczepami allogenicznymi i ustabilizowano więzozrost piszczelowo-strzałkowy (ryc. 2).



Ryc. 1. Złamanie typu pilon przed operacją (28.09.2020 r.)

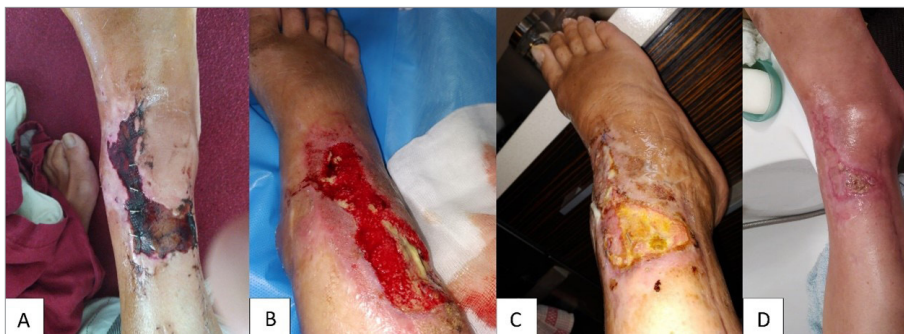

Ryc. 2. Złamanie typu pilon po leczeniu operacyjnym - zespolenie wewnętrzne (15.10.2020 r.)

Po operacji unieruchomiono kończynę w szynie gipsowej, zalecono elewację kończyny dolnej i markowanie chodu o kulach łokciowych. Z re-

lacji pacjentki wynikało, że nie mogła poruszać się o kulach łokciowych z uwagi na duży ból stopy i trudno gojącą się ranę pooperacyjną. Poruszała się na wózku inwalidzkim.

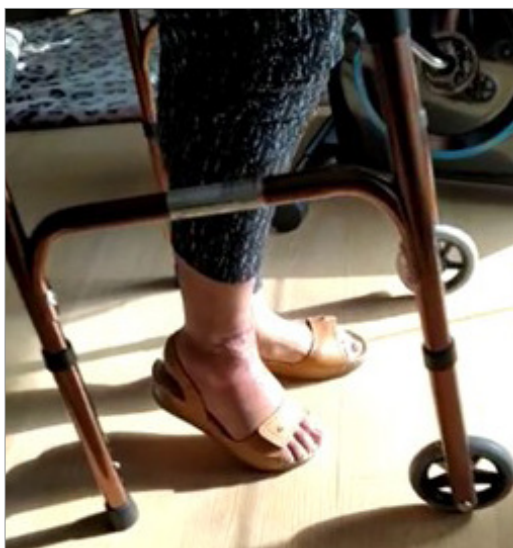W listopadzie 2020 r. pacjentka trafiła na oddział rehabilitacyjny. Zalecono tam kompleksowy program usprawniania, tj. ćwiczenia czynne kończyn górnych, czynno-bierne kończyn dolnych, masaż obręczy barkowej, biodrowej, uda prawego, palców stopy prawej. Zastosowano również fizykoterapię: laser na podudzie prawe, magnetoterapię na stopę prawą, która od czasu operacji była ustawiona końsko (ok. 35° zgięcia podszwowego) ze śladowym zakresem ruchu w stawie skokowym. Kontrolne badanie rentgenowskie wykazało słabo tworzące się zrosty kostne, z dobrym ustawieniem odłamów. W miejscu rany pooperacyjnej wytworzyła się martwica tkanek. Próby ćwiczeń biernych stawu powodowały pęknięcie strupa i tworzenie trudno gojących się ran, dlatego odstąpiono od ćwiczeń bezpośrednich stawu skokowego. Rehabilitację zakończono z niewielkim efektem przeciwbólowym. W styczniu skierowano pacjentkę na dwuetapowy przeszczep skóry (ryc. 3) z miesięcznym odstępem (styczeń i luty 2021 r.) i zalecono oszczędzające ćwiczenia domowe stawu skokowego, aby mogło dojść do wygojenia przeszczepów skóry.



**Ryc. 3. A - martwica tkanek okolicy stawu skokowego (październik 2020).
B - przygotowanie do pierwszego przeszczepu skóry - oczyszczenie tkanek martwiczych (styczeń 2021). C - stan po pierwszym przeszczepie skóry (luty 2021).
D - stan po drugim przeszczepie skóry (marzec 2021)**

W kwietniu 2021 r. kobieta rozpoczęła rehabilitację w placówce w CM Medyk w Rzeszowie. Do oceny postępów rehabilitacji i monitorowania stanu pacjentki wykorzystano: (1) test dwóch wag, (2) pomiar zakresu ruchu zajętego stawu, (3) skalę bólu VAS (0 - brak bólu, 10 - największy ból), (4) ocenę sposobu przemieszczania się i jakościową ocenę chodu, (5) skalę jakości życia SF-36 (0 pkt - bardzo dobra jakość życia, 171 pkt - najniższy stopień jakości życia), (6) skalę VAS w odniesieniu do łęku (0 - brak łęku, 10 - największy lęk).

Podczas przyjęcia do placówki pacjentka poruszała się na wózku inwalidzkim, a na krótkich dystansach z balkonikiem, stopą prawą dotykając podłoga tylko palcami, ustawienie stopy nadal było końskie (ryc. 4). Miała bóle przeciążeniowe ramion, nadgarstków, kręgosłupa w odcinku L-S i przeciwnego kolana. W badaniu rentgenowskim był widoczny zanik tkanki kostnej stopy prawej i brak zrostu kostki przyśrodkowej, a w okolicy stawu skokowego – dwa małe owrzodzenia.



Ryc. 4. Chód przy balkoniku. Brak obciążenia kończyny dolnej prawej, pięta uniesiona, krótkotrwałe podparcie tylko na palcach, stopa końska niewyrównana obcasem (kwiecień 2021 – przy przyjęciu na rehabilitację do CM Medyk)

Wyniki

- Postępowanie w pierwszych tygodniach rehabilitacji obejmowało:
- rozluźnienie struktur przeciążonych w wyniku używania wózka i kul – w tym celu wykonano masaż obręczy barkowej oraz masaż wirowy kończyn górnych,
 - wzmocnienie mięśni centralnych jako przygotowanie do chodu, w tym ćwiczenia wzmacniające obręcz biodrową, brzuch, pośladki, uda,
 - zastosowano 5-centymetrowy obcas celem wyrównania braku zgięcia grzbietowego stopy,
 - ćwiczenia stymulujące obciążanie kończyny dolnej w odciążeniu i w zamkniętych łańcuchach oraz poprzez irradację,
 - przygotowanie do chodu, w tym markowanie chodu z obciążeniem kończyny dolnej prawej do 15 kg,
 - ćwiczenia zwiększające zakres ruchu stawu skokowego prawego (terapia manualna),
 - zastosowanie lampy bioptron bezpośrednio na trudno gojącą się ranę.

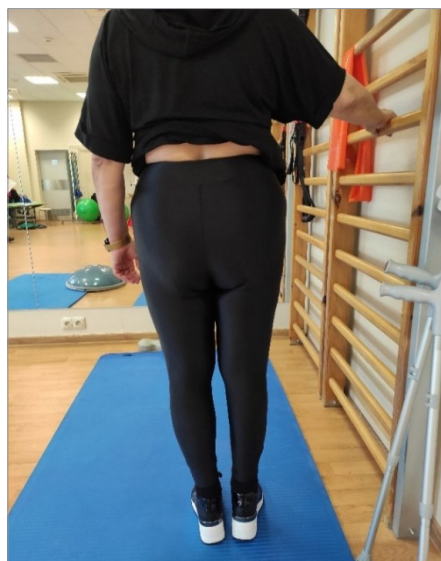
Przez cały okres rehabilitacji pacjentka była pod stałą opieką chirurga. Przeszczep był w pełni wygojony, a owrzodzenia systematycznie czyszczone i leczone. W maju 2021 r. w trakcie turnusu rehabilitacji zaobserwowano nowe owrzodzenie, zaczerwienienie okolicy rany i nasilenie bólu podczas ćwiczeń. Zlecono posiew, który wykazał zakażenie gronkowcem złocistym. Z tego powodu, pomimo pewnych osiągnięć w zakresie obciążania kończyny, zmniejszono intensywność rehabilitacji do czasu wyciszenia stanu zapalnego.

Po około dwóch tygodniach powrócono do rehabilitacji i w okresie od końca maja 2021 r. do końca lipca 2021 r. uzyskano:

- stopniowe zwiększenie obciążenia kończyny dolnej prawej od 30 do 70 kg (100 proc. masy ciała),
- pełne krótkotrwałe obciążanie prawej kończyny dolnej,
- chód o dwóch kulach łokciowych krokiem dostawnym,
- chód po schodach (ryc. 5), ostatecznie osiągnięto chód bez kul na krótkich dystansach,
- skorygowaną postawę ciała (ryc. 6),
- wyrównanie ustawienia stóp w jednej linii (ryc. 6 i 7),
- zwiększenie stabilności prawej kończyny dolnej przez ćwiczenia propriocepcji, na nierównym podłożu (ryc. 8),
- poprawę jakości życia i zmniejszenie lęku przed chodzeniem i obciążaniem kończyny (tab. 1).



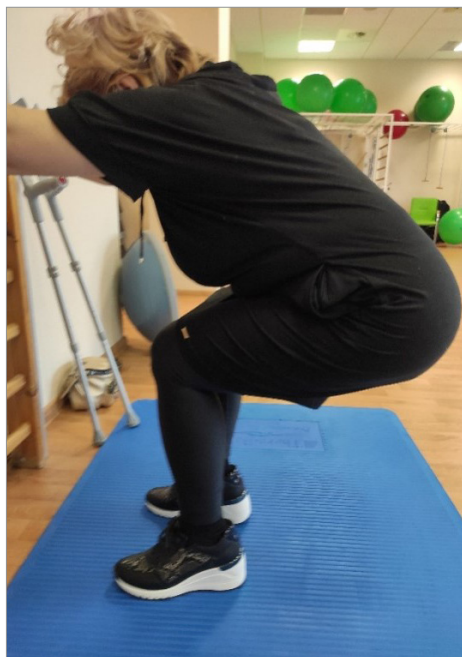Ryc. 5. Wchodzenie po schodach krokiem naprzemiennym, schodzenie krokiem dostawnym



Ryc. 6. Reedukacja postawy ciała. Wyrównanie długości obu kończyn obcasem. Próba równomiernego rozłożenia ciężaru ciała

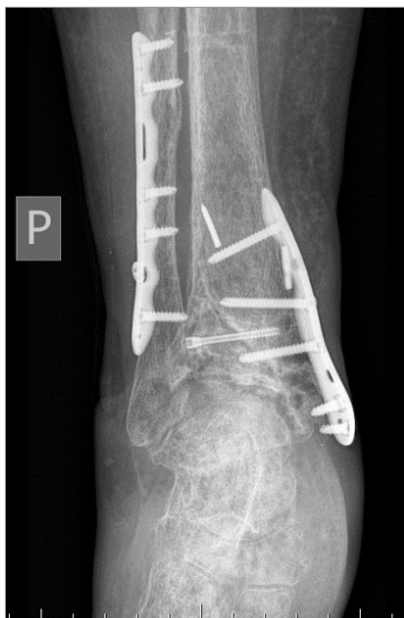

Ryc. 7. Ćwiczenia propriocepcji w zamkniętym łańcuchu kinematycznym z częściowym obciążeniem operowanej kończyny

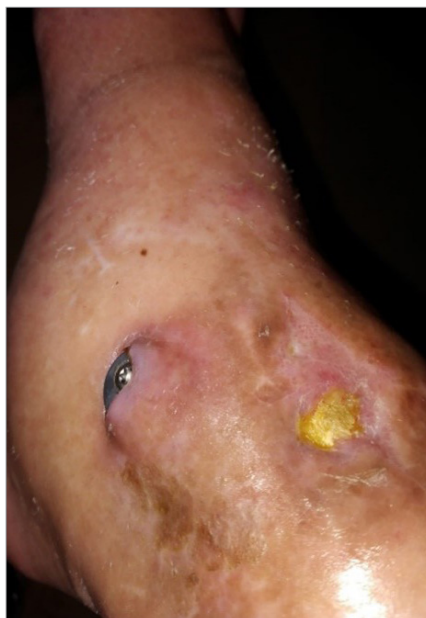

Ryc. 8. Ćwiczenia wzmacniające kończyny dolne z wyrównaniem linii stóp i równomiernym obciążeniem obu kończyn. Zrost kostny wspomagano terapią EXOGEN przez miesiąc

Stopa prawa pacjentki nadal pozostawała w ustawieniu końskim, postanowiono więc popracować nad zwiększeniem zakresu ruchomości stawu skokowego. Po konsultacji ortopedycznej zalecono w lipcu 2021 r. intensywniejszą, przekraczającą próg bólu terapię, która miałaby przywrócić ruchomość stawu skokowego. Po jednorazowej terapii mięśniowo-powięziowej rozciągną podszwowe i ścięgna Achillesa doszło do stopniowego, ale zdecydowanego zwiększenia dolegliwości bólowych stawu skokowego. Pacjentka przestała obciążać stopę i zaczęła przemieszczać się na wózku inwalidzkim. Lekarz prowadzący zdecydował się usunąć część zespoleń, z uwagi na tworzącą się przetokę i stan zapalny nad instrumentarium (sierpień 2021 r.). Po usunięciu płytki zalecono chodzenie o dwóch kulach bez obciążania operowanej kończyny z markowaniem chodu. Podczas spotkań terapeutycznych w październiku–listopadzie 2021 r. nie udało się powrócić do stanu funkcjonalnego z lipca 2021 r. W badaniu rentgenowskim stwierdzono plamisty zanik kostny w obrębie kości stępu, kości piszczelowej i strzałkowej prawej (ryc. 9). W listopadzie 2021 r. pojawiło się kolejne owrzodzenie odslaniające częściowo płytkę stabilizującą złamane odłamy kostne na kostce przyśrodkowej (ryc. 10.)




Ryc. 9. Cechy zaniku kostnego w obrębie części podudzia oraz kości stępu (październik 2021). Nierówność powierzchni stawowej stawu skokowego



Ryc. 10. Owrzodzenie odkrywające instrumentarium na kośćce przyśrodkowej stopy prawej (listopad 2021)

Zdecydowano o dalszym częściowym usunięciu zespolenia w grudniu 2021 r. Fizjoterapia była odraczana z powodu powyższych zabiegów i następujących po nich okresów gojenia tkanek z towarzyszącym bólem. W lutym 2022 r. posiew z rany wykazał zakażenie pałeczką ropy błękitnej. Po przeleczeniu pacjentka rozpoczęła serię delikatnych masażu podudzia prawego i palców stopy prawej, wykonywanych co drugi dzień. Po dwóch tygodniach wystąpiły u pacjentki objawy ogólnego zakażenia ze stanem podgorączkowym i zaobserwowano rumień okolicy blizny pooperacyjnej. Po całkowitym wyciszeniu stanu zapalnego pacjentka rozpoczęła kolejny długi turnus rehabilitacyjny w okresie od marca do maja 2022 r. w CM Medyk. Zrezygnowano z zabiegów manualnych i masażu oraz zabiegów fizykalnych okolicy złamania. Zastosowano jedynie zabiegi kinezyterapeutyczne. Zwalczając stopniowo lęk pacjentki przed obciążaniem i pogorszeniem, stosując ćwiczenia wzmacniające, równoważne, sensomotoryczne i koordynacyjne (ryc. 12–14) oraz korektę chodu (ryc. 15, 16), przywrócono pełne obciążenie kończyny dolnej prawej, zwiększono poczucie stabilności i propriocepcji stopy oraz tułowia w obciążeniu stopy zajętej, wypracowano zakrok, wykorzystując kompensację rotacji miednicy (ryc. 16), nauczono chodu naprzemiennego z kulami, chodu z jedną kulą i bez kul na płaskim i nierównym podłożu.



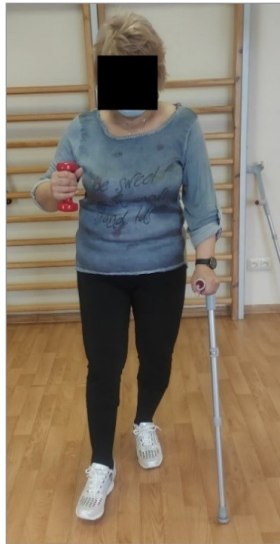Ryc. 11. Nauka pełnego obciążania kończyny dolnej prawej podczas ćwiczenia funkcjonalnego – wchodzenie po drabince (pomysł pacjentki)




Ryc. 12. Ćwiczenia równoważno-koordynacyjne z obciążeniem stopy prawej na niestabilnym podłożu. Wykorzystywano techniki PNF: stabilizacja zwrotna, rytmiczna



Ryc. 13. Ćwiczenie funkcjonalne na niestabilnym podłożu. Budowanie mobilności na stabilności. Sięganie po piłkę, przenoszenie przedmiotów



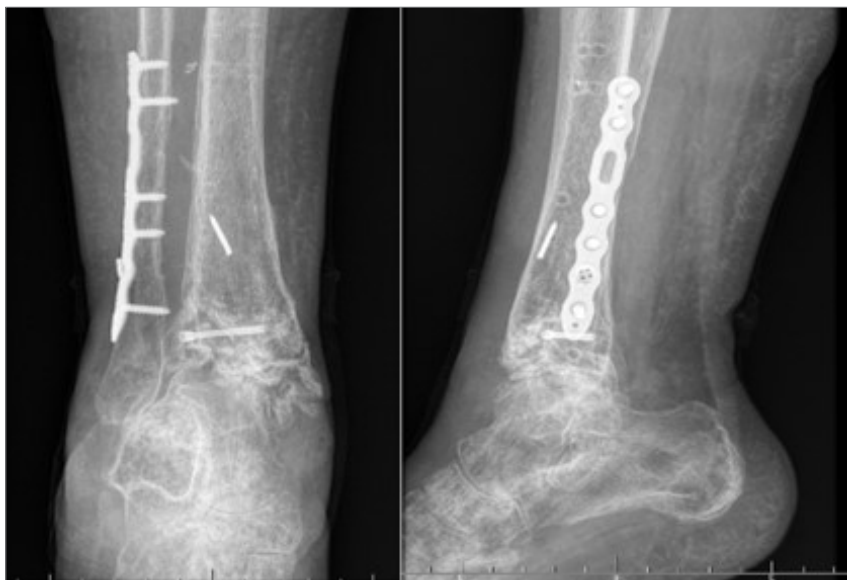Ryc. 14. Chód z jedną kulą z pełnym obciążeniem i ciężarkiem naśladowującym kubek z kawą



Ryc. 15. Nauka chodzenia bez kul z fazą zakroku prawej kończyny dolnej. Widoczna kompensacja braku zgięcia grzbietowego przez zgięcie i rotację stawu biodrowego prawego

Pacjentce zalecono systematyczne spacery po różnym podłożu. W konsekwencji zwiększyła się znacznie prędkość i wydolność chodu. Pacjentka nadal ma niewielkie owrzodzenia okolicy stawu skokowego, będące pod stałą kontrolą chirurga. Wykonano kontrolne zdjęcie rentgenowskie stawu skokowego. Uwidoczniono zanik kostny kości stępu i części dalszych kości podudzia oraz brak szczeliny stawu skokowego (ryc. 17).

Proces rehabilitacji i leczenia ran wspierany był turnusami zabiegów w komorze hiperbarycznej (grudzień 2020 r., luty 2021 r., listopad 2021 r.).



Ryc. 16. Zdjęcie rentgenowskie A-P i boczne po usunięciu części stabilizacji. Plamisty zanik kości stępu i części dalszych kości podudzia. Rozrzedzenie struktury kostnej kostki przysródkowej. Widoczny brak szczeliny stawu skokowego (luty 2022)

Dane uzyskane badaniem za pomocą skal i testów przedstawiono w tabeli 1.

Tabela 1. Wyniki skal i testów stosowanych u pacjentki

	Kwiecień 2021	Lipiec 2021	Listopad 2021	Styczeń 2022	Maj 2022
<i>1</i>	<i>2</i>	<i>3</i>	<i>4</i>	<i>5</i>	<i>6</i>
Obciążenie kdp	10 kg	70 kg	45 kg	20 kg	70 kg
Skala VAS bólu	3-7	2-5	5-7	5-7	0-7
Skala VAS lęku	5	0	5	8	0-3
SF-36 (max. 171 pkt)	153 pkt	54	125	132	102

1	2	3	4	5	6
ROM stawu skokowego prawego przy 35° zgięcia podszwowego	5°	5°	5°	5°	5°
Przemieszczanie się	wózek/ balkonik	dwie kule/ jedna kula/ bez kul krokiem dostawnym	dwie kule/ wózek	wózek/ dwie kule na minimalnych dystansach	dwie kule/ jedna kula/ bez kul krokiem naprzemiennym, zakrokiem

Dyskusja

Złamania typu pilon należą do najcięższych złamań kończyny dolnej i współwystępują z licznymi uszkodzeniami tkanek miękkich [1]. Heim zdefiniował złamania tego typu przede wszystkim jako uszkodzenie tkanek miękkich, które współistnieje ze złamaniem nasady dalszej piszczeli [7, 8]. Scaflione i wsp. uważają, że obecnie nie ma złotego standardu w leczeniu złamań typu pilon [9, 10]. Techniki operacyjne coraz częściej ograniczane są do metod przezskórnych, zmniejszających ryzyko martwicy skóry, przy czym zawsze ostateczna decyzja co do metody operacji podejmowana jest po dokładnym przeanalizowaniu konkretnego przypadku. Podstawową zasadą pozostaje przywrócenie anatomicznego nastawienia powierzchni stawowej i zespolenia fragmentów. Należy także pamiętać, że nawet najlepiej przeprowadzany zabieg operacyjny niesie ze sobą ryzyko pojawienia się zmian zwyrodnieniowych, osteoartrozy stawu skokowego, a nawet ryzyko amputacji stopy z powodu uszkodzenia naczyń i nerwów oraz zaburzenia trofiki [4, 11]. Żarek i wsp. podają, że możliwie jak najwcześniejsze rozpoczęcie ruchów w stawie skokowym jest bardzo istotne dla skuteczności rehabilitacji, w tym dla uzyskania ruchomości w uszkodzonym stawie [2]. Z kolei Willey i wsp. stwierdzili, że sześć miesięcy po złamaniu typu pilon szpara stawu skokowego jest w znacznym stopniu zwężona, co z kolei prawie uniemożliwia odtworzenie ruchu w tym stawie i sprzyja rozwojowi artrozy [12]. W przedstawianym przypadku powikłania w gojeniu się rany pooperacyjnej i silny ból stawu w pierwszym okresie uniemożliwiały podjęcie ćwiczeń zwiększających ruchomość stawu, stymulację obciążania kończyny dolnej prawej, a końskie ustawienie stopy, niewyrównane obcasem, powodowało zaburzenie wzorca chodu. Po wykonaniu dwóch przeszczepów skóry, z powodu jej martwicy w okolicy złamania, nastąpił kolejny, kilkumiesięczny okres odraczania ruchu w stawie skokowym i obciążania kończyny dolnej prawej, aby doszło do przyjęcia i wygojenia przeszczepu. To spotęgowało odwapnienie kości i mogło być również przyczyną usztywnienia stawu. Po

przyjęciu pacjentki na rehabilitację w CM Medyk, pół roku po urazie, starano się zwiększyć zakres ruchu, co utrudniał twarde opór końcowy i ból o dużym natężeniu w operowanym stawie. Ponadto po półrocznym odciążaniu kończyny i utrwalaniu nieprawidłowego wzorca chodu z balkonikiem należało stopniować w czasie obciążanie kończyny, aby nie doszło do złamania odwapnionych kości i uszkodzenia instrumentarium. Należało także zmniejszyć ból przeciążeniowy kończyny dolnej lewej, nadgarstków i barków spowodowany podpieraniem się na balkoniku oraz ból kręgosłupa lędźwiowego i obręczy biodrowej nieprawidłowo ustawionych podczas stania i chodzenia. Aby wspomóc leczenie owrzodzeń, zastosowano lampę bioptron – światło spolaryzowane, które jest standardowo wykorzystywane z dobrym skutkiem w tym celu [13, 14]. Nie można jednoznacznie określić, czy lampa bioptron spowodowała u pacjentki ujawnienie się zakażenia gronkowcem złocistym, czy też samoistnie aktywował się proces zapalny. Odstąpiono od dalszego stosowania tego zabiegu. W celu przyspieszenia zrostu kostnego zastosowano innowacyjną, nierefundowaną terapię exogenem. Jest to urządzenie emitujące pulsacyjnie falę ultradźwiękową o niskim natężeniu, stymulującą naturalny proces zrostu po złamaniu kości [16, 17].

Ponadto zastosowano u chorej terapię w komorze hiperbarycznej (HBO). Według badań HBO przynosi bardzo dobre efekty przy wspomaganiu przeżycia przeszczepów [18] oraz w leczeniu zmian martwiczych, gdzie zmniejsza nawet ryzyko amputacji kończyn [19]. W opisywanym przypadku terapia ta poprawiła jakość skóry i wyciszyła stany zapalne. Mimo to do dzisiaj nie doszło do całkowitego zagojenia owrzodzeń.

Uzyskanie pełnego obciążenia operowanej kończyny, skorygowanie chodu (krokiem dostawnym) i postawy, a nawet odjęcie kul na krótszych dystansach natychmiast przełożyło się na znaczną poprawę jakości życia pacjentki, zwłaszcza w warunkach domowych. Zmianę na lepsze kobieta opisywała, m.in. jako możliwość przeniesienia kubka z kuchni na stół czy też swobodne poruszanie się po domu.

Jednorazowe zastosowanie terapii mięśniowo-powięziowej, mające w zamyśle rozluźnić przykurczone ścięgno Achillesa i rozciągnąć piętowię, aby ułatwić ruch w stawie skokowym, w rzeczywistości znacząco i nie spodziewanie nasiliło dolegliwości bólowe, ograniczając chód. Przy czym terapia nie odbywała się w okolicach blizn pooperacyjnych, a zastosowane techniki masażu głębokiego są powszechnie zalecane w rehabilitacji pacjentów po urazach i przynoszą bardzo dobre efekty [20]. Trudno jednoznacznie ocenić, czy rzeczywiście intensywność terapii mięśniowo-powięziowej miała wpływ na nasilenie stanu zapalnego, czy może inne czynniki przyczyniły się do pogorszenia stanu tkanek miękkich.

Etapowe usuwanie instrumentarium opóźniło zdobywanie i poprawę kolejnych funkcji. Należy także zaznaczyć, że po usunięciu stabilizacji

wewnętrznej kości były osłabione i odwapnione, a nieumiejętne lub zbyt szybkie wprowadzenie obciążenia mogłoby spowodować kolejne powikłania, a nawet złamania. Była to główna przyczyna lęku pacjentki przed obciążaniem stopy.

Zakażenia rany (pałeczką ropy błękitnej) i zapalenie okolicy stawu skokowego również wstrzymywały rehabilitację. Warto zauważyć, że zapalenie tkanek miękkich pojawiło się znów po serii delikatnych masażu, mających na celu przygotowanie do właściwej rehabilitacji. Być może ingerencja, nawet minimalna, w tkanki miękkie po urazie typu pilon nie może być stosowana. Potwierdzałyby, że późniejsze zupełne wstrzymanie się od jakichkolwiek technik manualnych w obrębie stawu skokowego prawego pozwoliło uzyskać najlepszy efekt terapeutyczny od czasu złamania. Obecnie pacjentka chodzi z pełnym obciążeniem o dwóch kulach krokiem naprzemiennym, z fazą zakroku. Bez lęku pokonuje dłuższe odległości. Uczucie bólu stawu skokowego jest zmienne w zależności od dnia, przeciążenia czy stanu emocjonalnego. U pacjentki pozostaje jednak lęk przed ewentualnym pogorszeniem stanu zdrowia i duża ostrożność w podejmowaniu



Ryc. 17. Pacjentka na spacerze (maj 2022)

podstawowych czynności dnia codziennego, a także labilność emocjonalna, co potwierdza skala jakości życia. Chora obawia się nawrotu pogorszenia, które wielokrotnie miało miejsce w czasie rehabilitacji. Rodzaj chodu o kulach zatem dobierany jest przez pacjentkę w zależności od potrzeby. Potrafi ona też chodzić bez kul i coraz częściej porusza się w ten sposób po domu. Z indywidualnych obserwacji wynika, że najbardziej pożądanymi cechami w powrocie do zdrowia były u pacjentki: systematyczność, wytrwałość, ogromna motywacja do powrotu do samodzielności i chęć współpracy, co istotnie wpłynęło ostateczny efekt terapii (ryc. 17).

Wnioski

1. Złamanie typu pilon to jedno z najcięższych złamań kończyny dolnej, niosących za sobą liczne powikłania i trudności w gojeniu tkanek miękkich.

2. Program rehabilitacji musi być zindywidualizowany, dostosowany do aktualnego stanu pacjenta, wymaga ciągłej kontroli, obserwacji, szybkiego reagowania.
3. Terapia tkanek miękkich może powodować pogorszenie stanu okolicy urazu.
4. Proces leczenia pacjenta ze złamaniem typu pilon wymaga ścisłej współpracy w ramach zespołu rehabilitacyjnego (ortopedy operującego, lekarza rehabilitacji, chirurga, fizjoterapeuty i pielęgniarki).
5. Zastosowanie innowacyjnych lub nierefundowanych metod, takich jak komora hiperbaryczna i terapia z wykorzystaniem aparatu exogen może poprawiać gojenie się tkanek.

Piśmiennictwo

1. Orłowski J, Marczak D, Rylski W. Złamania typu pilon fracture. *Postępy Nauk Medycznych*. 2007; 6: 230–238.
2. Żarek S, Othman M, Macias J, Metoda Ilizarowa w leczeniu złamań goleni typu „pilon fractures”. *Ortopedia. Traumatologia. Rehabilitacja*. 2002; 4(4): 427–433.
3. Falis M, Bęcka M. Wieloetapowe leczenie złamania otwartego II stopnia według Gustilo-Andersona końca dalszego kości podudzia typu „pilon” – analiza przypadku i krytyczna ocena zastosowanych metod. *Praktyczna Ortopedia i Traumatologia*. 2019; 15.
4. Zelle BA, Dang KH, Ornell SS. High-energy tibial pilon fractures: an instructional review. *Int Orthop*. 2019;15.
5. Mauffrey C, Vasario G, Battiston B, Lewis C, Beazley J, Seligson D. Tibial pilon fractures: a review of incidence, diagnosis, treatment, and complications. *Acta Orthop Belg*. 2011; 77(4).
6. Sivaloganathan S, Pedersen JB, Trompeter A, Sabri O. Pilon fractures: a review of current classifications and management of complex Pilon fractures. *Orthopaedics and Trauma*. 2017; 31(2): 133–138.
7. Heim U. The pilon tibial fracture – classification, surgical techniques, results. Philadelphia: WB Saunders 1995.
8. Heim U. Die Pilon-tibial-Fraktur. Klassifikation, Operationstechnik, Ergebnisse. Springer-Verlag, Berlin – Heidelberg – New York 1991.
9. Scaglione M, Celli F, Casella F, Fabbri L. Tibial pilon fractures treated with hybrid external fixator: analysis of 75 cases. *Musculoskelet Surg*. 2019; 103(1): 83–89.
10. Zelle BA, Bhandari M, Espiritu M, Koval KJ, Zlowodzki M. Treatment of distal tibia fractures without articular involvement: a systematic review of 1125 fractures. *J Orthop Trauma*. 2006; 20(1).
11. Babiak I, Żakiewicz W, Luterek M. Zastosowanie opatrunków podciśnieniowych VAC w kompleksowym leczeniu otwartych złamań IIIB i IIIC podudzia z masywnym ubytkiem tkanek miękkich. *Chirurgia Narządów Ruchu i Ortopedia Polska*. 2011; 76(3): 154–160.
12. Willey M, Compton J, Marsh J, Kleweno C, Agel J, Scott E, Bui G, Davison J, Anderson D. Weight-bearing CT scan after tibial pilon fracture demonstrates significant early joint-space narrowing. *The Journal of Bone and Joint Surgery*. 2020; 102(9): 796–803.
13. Pasek J, Cieślak G, Stanek A, Pasek T, Sieroń A. Światło spolaryzowane w leczeniu owrzodzenia goleni o nieznanej etiologii – opis przypadku. *Przegląd Flebologiczny*. 2010; 18: 57–60.

14. Pasek J, Cieślak G, Pasek T, Sieroń A. Leczenie światłem spolaryzowanym – nowe możliwości światłolecznictwa? *Balneologia Polska*. 2008; 50: 93–99.
15. Mika A, Kasprzak W. *Fizykoterapia*. Wydawnictwo Lekarskie PZWL, Warszawa 2001.
16. Schofer M, et al. Improved healing response in delayed unions of the tibia with low-intensity pulsed ultrasound: results of a randomized sham-controlled trial. *BMC Musculoskelet Disord*. 2010; 11(1): 229. doi: 10.1186/1471-2474-11-229.
17. Mayr E, Frankel V, Rüter A. Ultrasound – an alternative healing method for non-unions? *Arch Orthop Trauma Surg*. 2000; 120(1-2): 1–8.
18. Szymańska B, Kawecki M, Knefel G. Kliniczne aspekty hiperbarii tlenowej. *Wiadomości Lekarskie*. 2006; LIX, 1–2: 105–109.
19. Wilkinson D, Doolette D. Hyperbaric oxygen treatment and survival from necrotizing soft tissue infection. *Arch Surg*. 2004; 13: 1339–1345.
20. Durand KM. Outpatient rehabilitation for a patient after open reduction internal fixation of a tibial pilon fracture and associated acute lateral ankle sprain. A Doctoral Project, Summer 2021.

Podziękowania

*Serdeczne podziękowania dla Pacjentki
za udostępnienie osobistych zdjęć, życzliwość, współpracę
i zaangażowanie w tworzenie niniejszej publikacji.*